Casos clínicos sobre patología aviar

Natàlia Majó Masferrer

Universitat Autònoma de Barcelona

CReSA
Centre de Recerca en Sanitat Animal

Y para empezar…

Quién ha robado el Códice Calixtino ?

1. El canónigo archivero
2. El secretario de la WPSA
3. El Dioni
4. El espíritu santo

Y para empezar…

Quién ha robado el Códice Calixtino ?

1. El canónigo archivero
2. El secretario de la WPSA
3. El Dioni
4. El espíritu santo

CASO CLÍNICO 1

Caso clínico 1
Historia clínica

- Granja de una sola nave de pollos camperos (10.000 animales). Semiintensivo (nave con salida a parque)
- Programa vacunal: Marek y Bronquitis infecciosa aviar en incubadora

Caso clínico 1
Historia clínica

- Entre los 15-20 días, los animales empiezan a quedarse postrados y mueren.
- Morbilidad del proceso es del 100% y la mortalidad acumulada hasta el final del engorde llega al 30%.

Caso clínico 1
Sintomatología clínica

Caso clínico 1
Qué tipo de sintomatología muestran estos animales…

1. Respiratoria
2. Nerviosa-locomotora
3. Digestiva
4. Todas son correctas

La sintomatología nerviosa en aves
es muy difícil de diferenciar, en ocasiones,
de la sintomatología locomotora

Caso clínico 1
Qué tipo de sintomatología muestran estos animales…

1. Respiratoria
2. Nerviosa-locomotora
3. Digestiva
4. Todas son correctas

La sintomatología nerviosa en aves
es muy difícil de diferenciar, en ocasiones,
de la sintomatología locomotora

Caso clínico 1
De qué proceso sospecharíais…

1. Proceso infeccioso
2. Deficiencia nutricional
3. Intoxicación
4. Todas son correctas

Caso clínico 1
De qué proceso sospecharíais…

1. Proceso infeccioso
2. Deficiencia nutricional
3. Intoxicación
4. Todas son correctas

Caso clínico 1
Hallazgos de necropsia

Se necropsian 5 animales y se observa:

- Ligera atrofia muscular pectoral (3/5).
- Leve atrofia de la bolsa de Fabricio y del timo (5/5).
- Contenido escaso y verdoso en molleja e intestino (3/5).

Son todas ellas lesiones bastante inespecíficas, NO nos permiten determinar la causa del problema

Caso clínico 1
¿Qué hacemos?

1. Consultar las cartas del tarot
2. Clasificar el caso como expediente X y guardarlo en un cajón
3. Abandonar la avicultura y dedicarse a descifrar el Códice Calixtino
4. Como somos muy tozudos/as, cogemos muestras y seguimos investigando el caso…

Caso clínico 1
¿Qué hacemos?

1. Consultar las cartas del tarot
2. Clasificar el caso como expediente X y guardarlo en un cajón
3. Abandonar la avicultura y dedicarse a descifrar el Códice Calixtino
4. Como somos muy tozudos/as, cogemos muestras y seguimos investigando el caso…

Caso clínico 1
Resultados estudio histopatológico

Cogemos muestras de todos los órganos, incluido el encéfalo, y hacemos estudio histopatológico, cuyo resultado es:

-Miopatía degenerativa necrotizante

-Atrofia leve por depleción linfoide de timo y bolsa de Fabricio.

Caso clínico 1
Miopatía

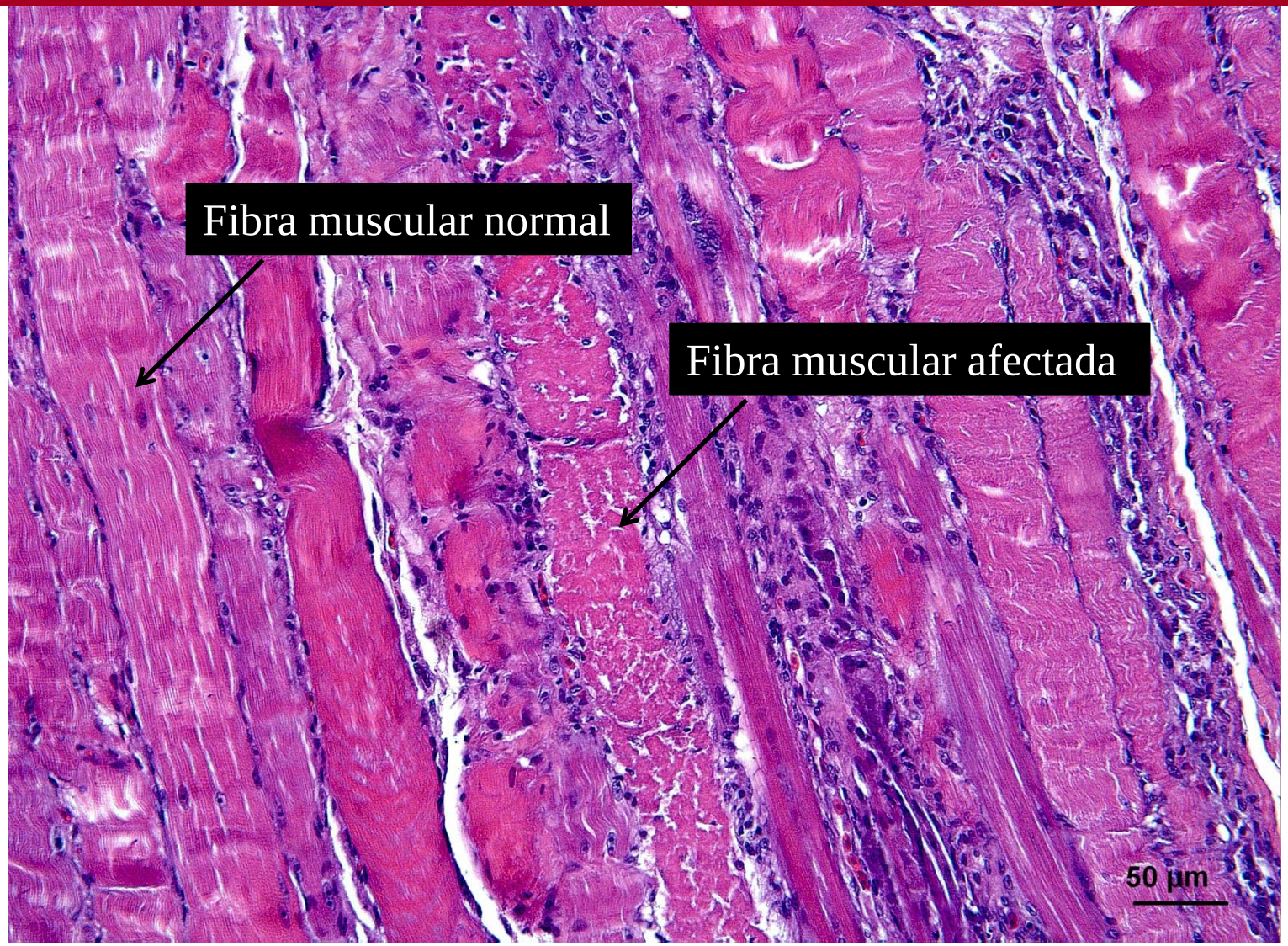

Caso clínico 1
Miopatía

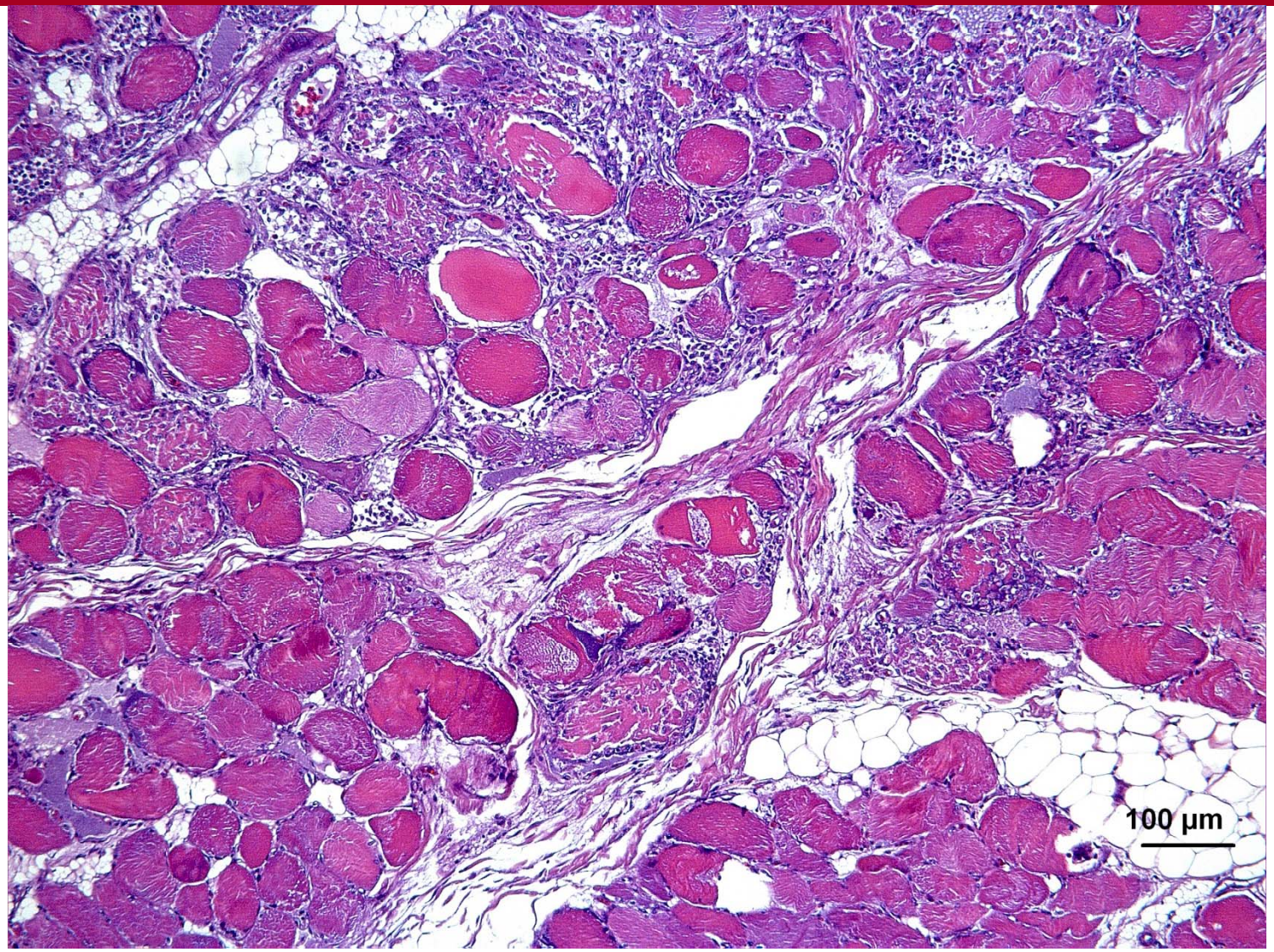

Caso clínico 1
Relación lesión-sintomatología

La lesión muscular es lo que provoca la sintomatología locomotora.

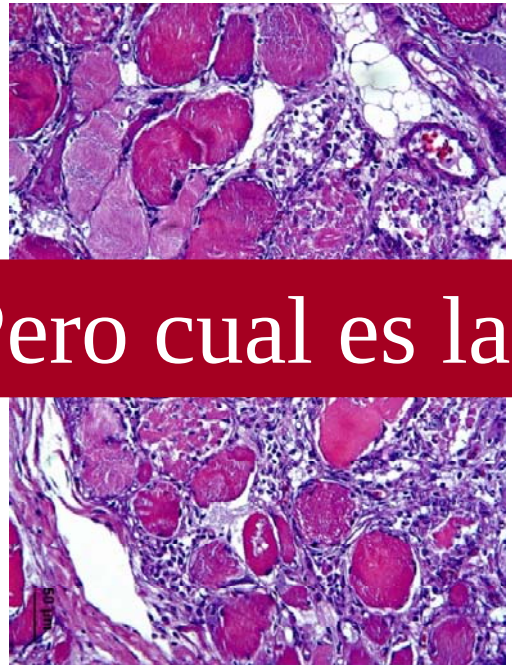

Pero cual es la causa de la lesión muscular??

Caso clínico 1
¿Cúal es la causa?

1. Una deficiencia nutricional
2. Una intoxicación
3. Un dieta rica en ácidos grasos poliinsaturados
4. Todas son correctas

En la mayoría de casos las miopatías tienen su origen en la dieta

Caso clínico 1
¿Cúal es la causa?

1. Una deficiencia nutricional
2. Una intoxicación
3. Un dieta rica en ácidos grasos poliinsaturados
4. Todas son correctas

En la mayoría de casos las miopatías tienen su origen en la dieta

Caso clínico 1
Causas de miopatía

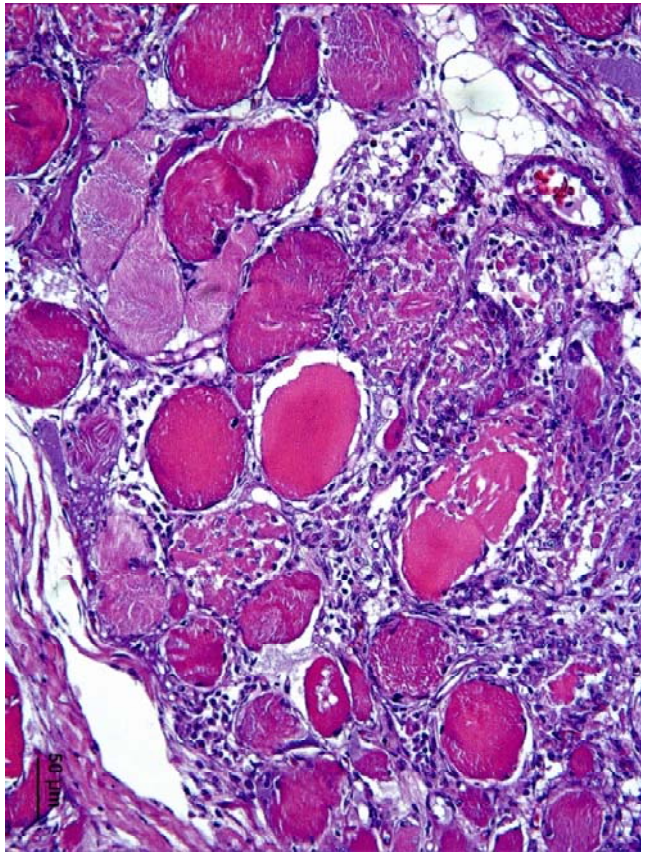

1. Déficit de antioxidantes
2. Toxicidad por antibióticos ionóforos

Caso clínico 1
¿Qué muestras recogeríamos para determinar la causa?

1. Músculo
2. Hígado
3. Pienso
4. Agua

Caso clínico 1
¿Qué muestras recogeríamos para determinar la causa?

1. Músculo
2. Hígado
3. Pienso
4. Agua

Caso clínico 1
y el resultado…

Determinación de salinomicina en pienso de crecimiento mediante HPLC	26 gr/Kg

Valores de referencia 40-60 gr/ tonelada

Caso clínico 1
Relación causa-lesión-sintomatología

La causa de la sintomatología locomotora es la lesión muscular, causada a su vez por un exceso de salinomicina en pienso de crecimiento

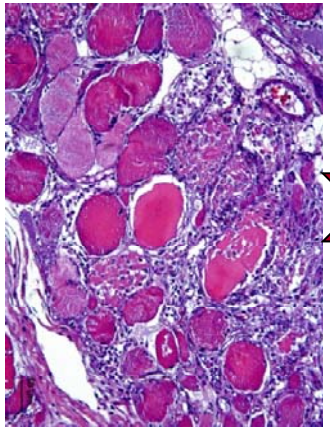

CASO CLÍNICO 2

Caso clínico 2
Historia clínica

- Granja de una nave de 20.000 pollos de engorde.
- A los 36 días de vida, se observa un incremento de mortalidad que dura entre 5-6 días y termina en una **mortalidad acumulada de un 15%**. Los animales afectados presentan depresión, sintomatología respiratoria y mueren de forma aguda.
- Programa vacunal:
  - Marek y Gumboro *in ovo*.
  - IBV (H120) en incubadora.

Caso clínico 2
Historia clínica

Caso clínico 2
Hallazgos a la necropsia

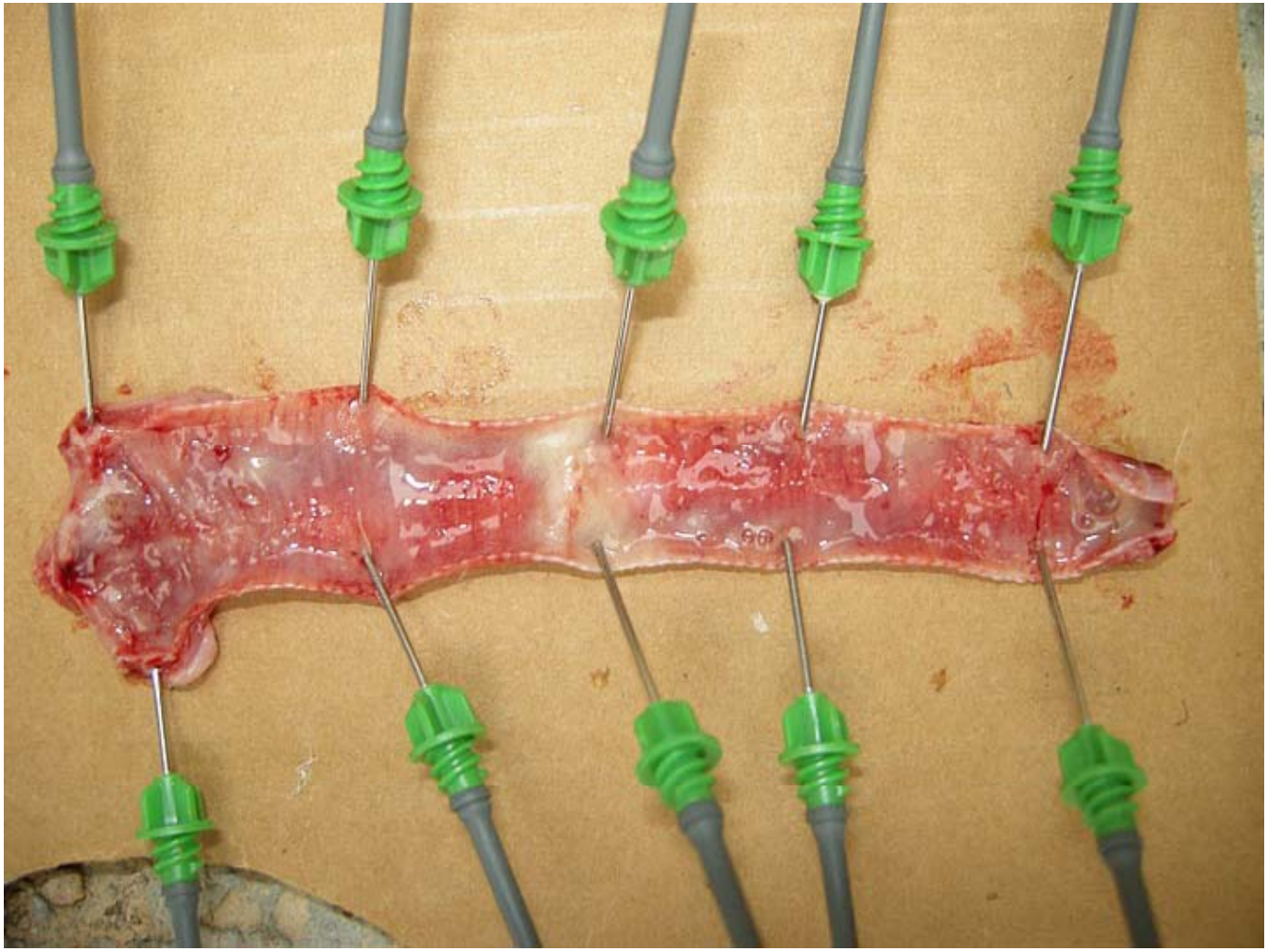

Caso clínico 2
¿Qué nombre le damos a esta lesión?

1. Traqueitis mucosa
2. Traqueitis hemorrágica
3. Traqueitis purulenta o supurativa
4. Traqueitis granulomatosa

Caso clínico 2
¿Qué nombre le damos a esta lesión?

1. Traqueitis mucosa
2. Traqueitis hemorrágica
3. Traqueitis purulenta o supurativa
4. Traqueitis granulomatosa

Caso clínico 2
Hallazgos a la necropsia

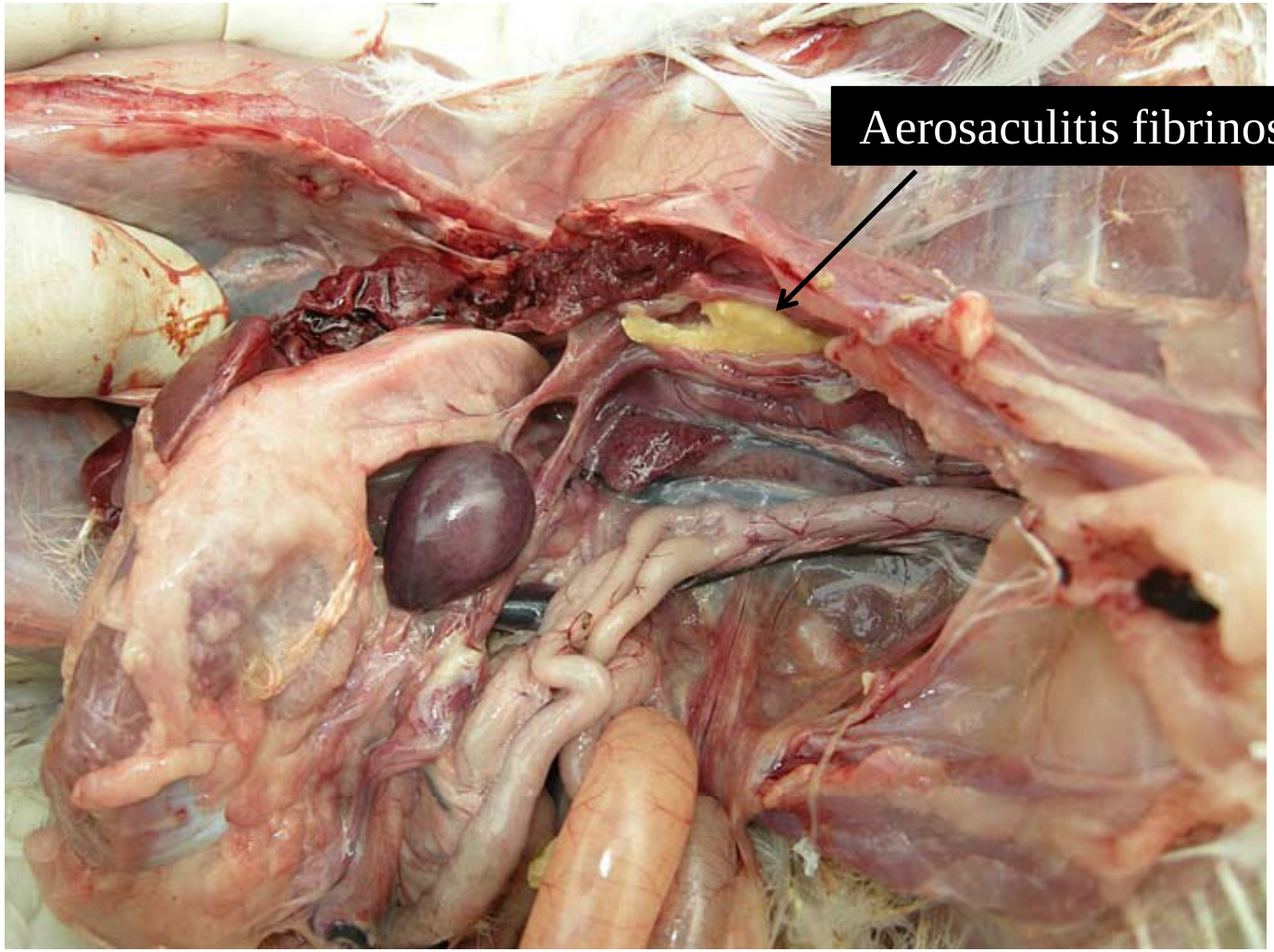

Caso clínico 2
¿Qué proceso puede ser?

1. Influenza aviar de alta patogenicidad
2. Infección vírica complicada con una infección bacteriana secundaria
3. Colibacilosis
4. 1 y 2 pueden ser correctas

Caso clínico 2
¿Qué proceso puede ser?

1. Influenza aviar de alta patogenicidad
2. Infección vírica complicada con una infección bacteriana secundaria
3. Colibacilosis
4. 1 y 2 pueden ser correctas

Caso clínico 2
¿Qué haríamos para confirmarlo?

1. PCR en muestras de tráquea para detectar virus respiratorios
2. Histología de la tráquea
3. Cultivo microbiológico de la tráquea y sacos aéreos
4. Todas son correctas

Caso clínico 2
¿Qué haríamos para confirmarlo?

1. PCR en muestras de tráquea para detectar virus respiratorios
2. Histología de la tráquea
3. Cultivo microbiológico de la tráquea y sacos aéreos
4. Todas son correctas

Caso clínico 2
Resultados

- La PCR frente a IBV, IAV y Pneumovirus da negativa en 5 tráqueas.
- Se realiza también serología frente a IBV (ELISA) de 25 animales en matadero:

  Título medio: 1890

  Título mínimo-máximo: 1234-3218
- Resultado del estudio histopatológico: Traqueítis purulento-necrotizante con sincitios y cuerpos de inclusión intranucleares

Caso clínico 2
¿Qué concluimos?

1. Se trata de un brote de laringotraqueítis infecciosa aviar
2. Se trata de un brote de bronquitis infecciosa aviar, cepa QX
3. Se trata de un problema de ventilación
4. Se trata de una intoxicación

Caso clínico 2
¿Qué concluimos?

1. Se trata de un brote de laringotraqueítis infecciosa aviar
2. Se trata de un brote de bronquitis infecciosa aviar, cepa QX
3. Se trata de un problema de ventilación
4. Se trata de una intoxicación

Caso clínico 2
Interpretación global resultados

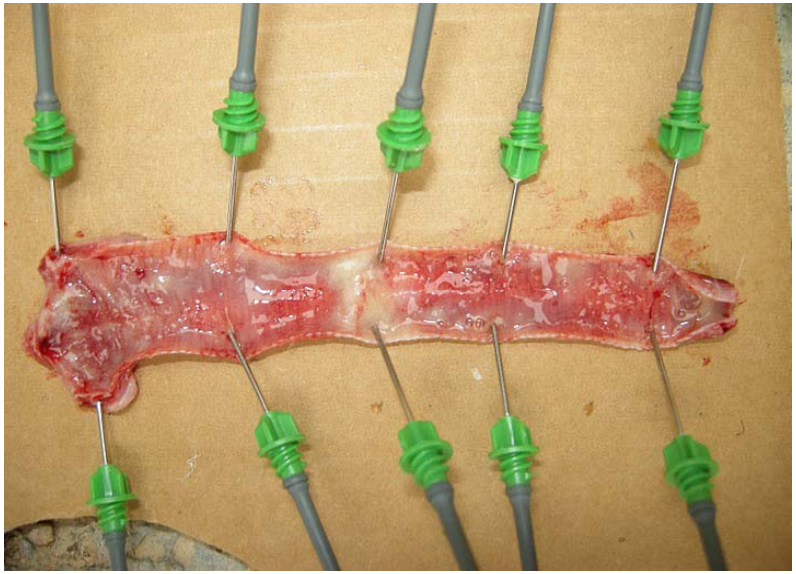

Ante un proceso respiratorio con alta mortalidad a finales de engorde, debemos descartar ILT, aún cuando no veamos lesiones de laringotraqueítis necrotizante (tapones caseosos en laringe).

CASO CLÍNICO 3

Caso clínico 3
Historia clínica

- Explotación de pollos broiler, con 16.000 aves alojadas en dos naves. El origen de las aves de cada nave es distinto.

- Las aves se vacunan de IBV en incubadora y de Gumboro en granja a los 14 días, en agua de bebida.

Caso clínico 3
Historia clínica

- A los pocos días de edad empieza a incrementar la mortalidad, sin sintomatología específica.
- A los 12 días la morbilidad del proceso es del 100% y la mortalidad llega al 3% en un día.
- Los animales están decaídos, apáticos, no comen ni beben. No se observan otros síntomas.

Caso clínico 3
Hallazgos a la necropsia

Caso clínico 3
Se trata de…

1. una lipidosis hepática
2. una hepatitis
3. una amiloidosis hepática
4. pueden ser todas correctas

Caso clínico 3
Se trata de…

1. una lipidosis hepática
2. una hepatitis
3. una amiloidosis hepática
4. pueden ser todas correctas

Caso clínico 3
Y además, también vemos lesiones en ……

Caso clínico 3
Se trata de…

1. Pancreatitis necrótica
2. Enteritis catarral
3. Peritonitis granulomatosa
4. Ah...pero hay lesión??

Caso clínico 3
Se trata de…

1. Pancreatitis necrótica
2. Enteritis catarral
3. Peritonitis granulomatosa
4. Ah...pero hay lesión??

Caso clínico 3
Y además, también vemos lesiones en ……

Caso clínico 3
Se trata de…

1. Timoma
2. Atrofia tímica
3. Hiperplasia tímica
4. Ah...pero hay lesión??

Caso clínico 3
Se trata de…

1. Timoma
2. Atrofia tímica
3. Hiperplasia tímica
4. Ah...pero hay lesión??

Caso clínico 3
De qué proceso se trata…

1. La lesión del páncreas y la mortalidad podrían ser compatibles con un Newcastle, siendo las lesiones hepática y tímica secundarias a este proceso.
2. Todas las lesiones, junto con la mortalidad, indican una causa tóxica.
3. El hígado graso nos indica un tema nutricional. Las demás lesiones no tienen importancia.
4. ¿Dónde está el libro “Enfermedades de las aves”?

Caso clínico 3
De qué proceso se trata…

1. La lesión del páncreas y la mortalidad podrían ser compatibles con un Newcastle, siendo las lesiones hepática y tímica secundarias a este proceso.
2. Todas las lesiones, junto con la mortalidad, indican una causa tóxica.
3. El hígado graso nos indica un tema nutricional. Las demás lesiones no tienen importancia.
4. ¿Dónde está el libro “Enfermedades de las aves”?

Caso clínico 3
Resultados histopatológicos

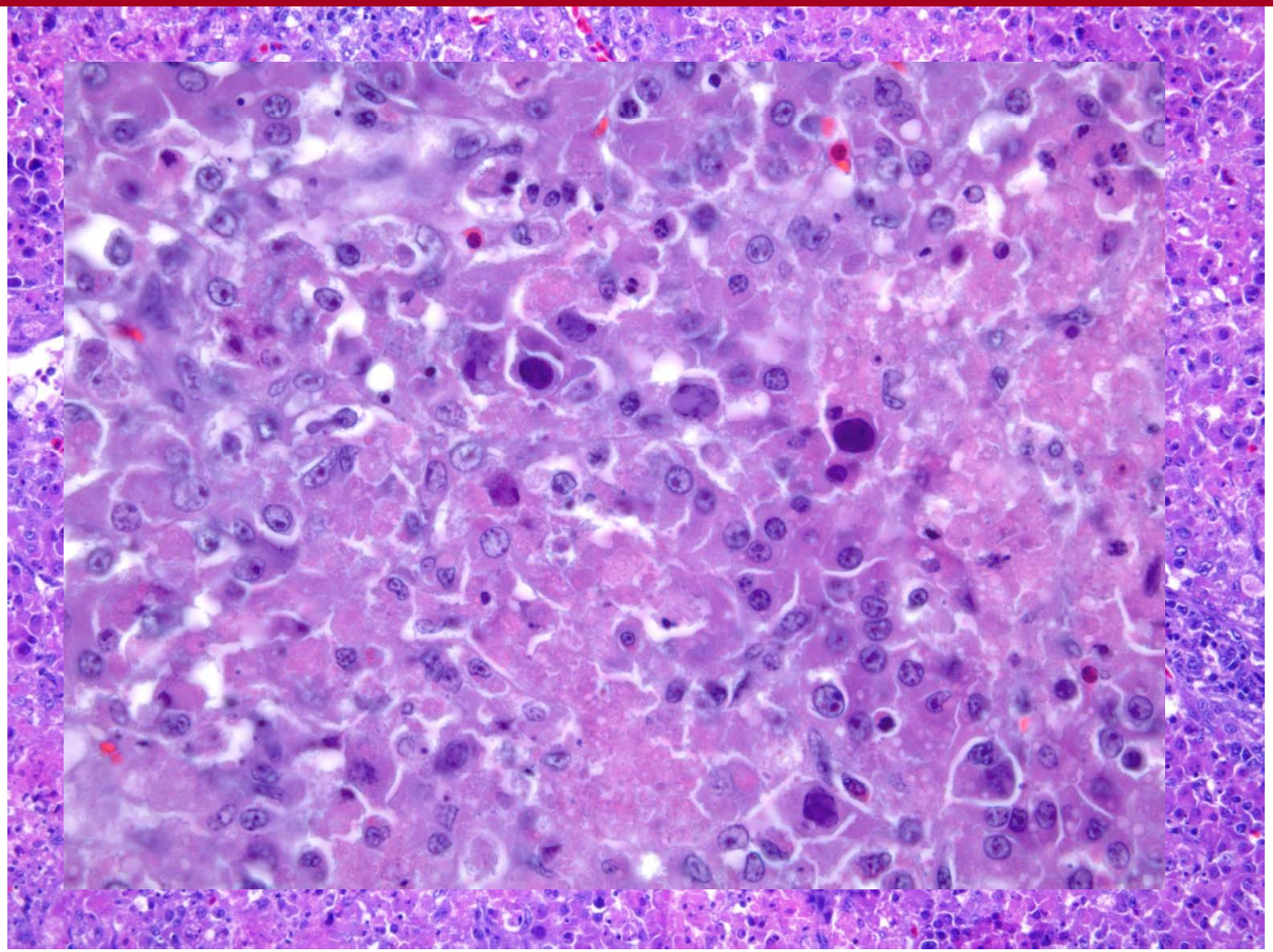

Caso clínico 3

Se trata de…

1. Lipidosis hepática
2. Amiloidosis hepática
3. Hepatitis por cuerpos de inclusión
4. Qué fotos tan bonitas!!!!!!!

Caso clínico 3

Se trata de…

1. Lipidosis hepática
2. Amiloidosis hepática
3. Hepatitis por cuerpos de inclusión
4. Qué fotos tan bonitas!!!!!!!

Caso clínico 3
Resultados histopatológicos

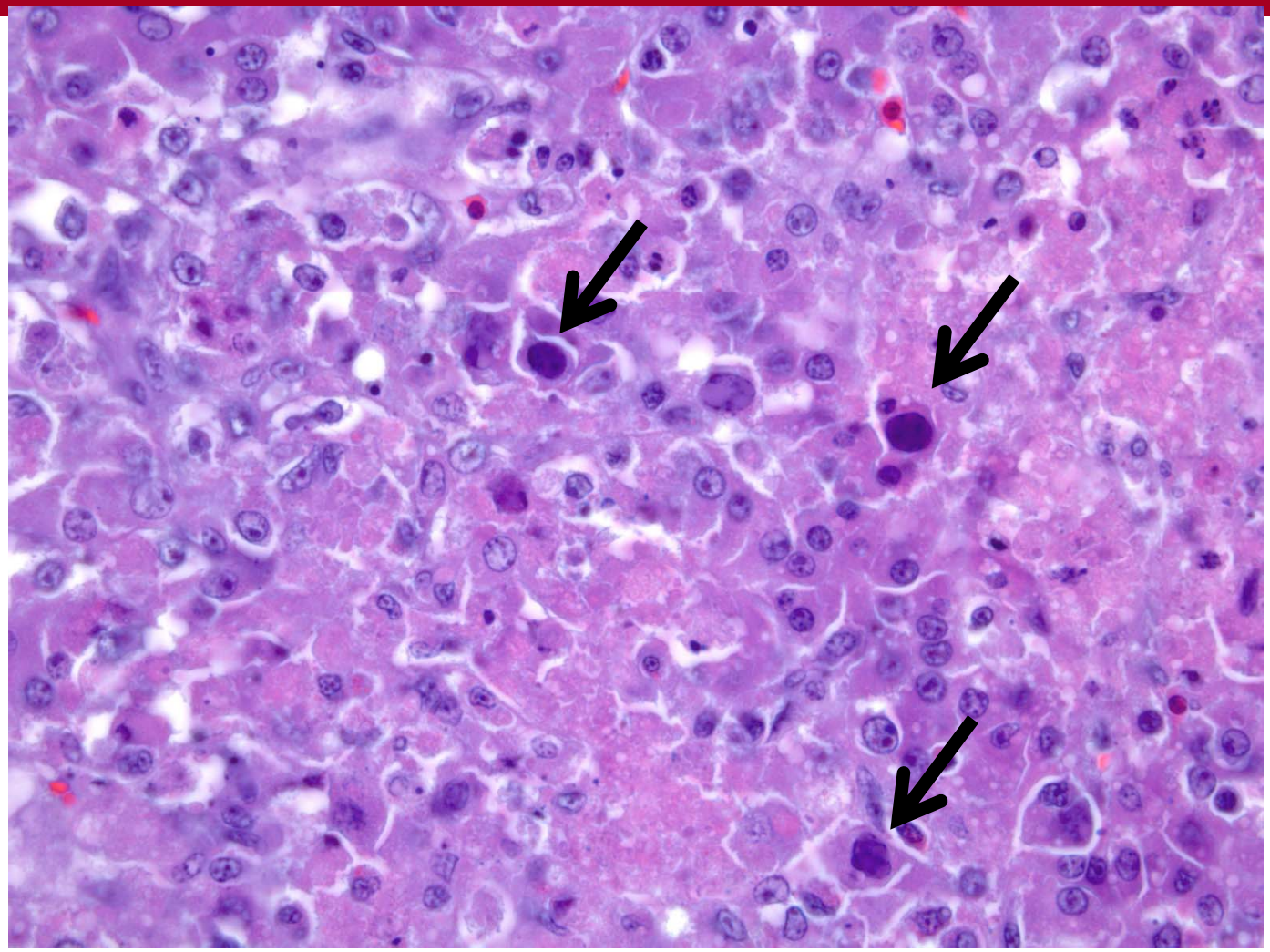

Caso clínico 3
¿Qué causa esta enfermedad?

1. Adenovirus
2. Torquetenovirus
3. Hepatovirus
4. Virus del hígado amarillo

Caso clínico 3
¿Qué causa esta enfermedad?

1. Adenovirus
2. Torquetenovirus
3. Hepatovirus
4. Virus del hígado amarillo

Caso clínico 3
¿Cuál es el origen de este virus?

1. La reproductora (transmisión vertical)
2. El granjero (transmisión por fomites)
3. El agua
4. 1 y 2 son correctas

Caso clínico 3
¿Cuál es el origen de este virus?

1. La reproductora (transmisión vertical)
2. El granjero (transmisión por fomites)
3. El agua
4. 1 y 2 son correctas

Caso clínico 3
Pero y la lesión tímica…cúal es la causa?

1. Estrés
2. El mismo adenovirus
3. El virus de la anemia infecciosa aviar
4. El virus de Gumboro

Caso clínico 3
Pero y la lesión tímica…cúal es la causa?

1. Estrés
2. El mismo adenovirus
3. El virus de la anemia infecciosa aviar
4. El virus de Gumboro

Caso clínico 3
Resumen

- Hepatitis y pancreatitis necrótica con CI, están causadas por el adenovirus aviar. Se trata de un caso de **Hepatitis por cuerpos de inclusión .**
- Atrofia tímica grave sugiere una infección concomitante con el **virus de la anemia infecciosa aviar.**

La infección por ambos virus puede resultar en una mortalidad muy elevada

Última cuestión

1. La de las preguntas se ha pasado “tres pueblos”…
2. 26 gr./Kg de salinomicina…qué pasada…
3. Celebro que haya acabado… hora de ir a comer!!!
4. Pero…ya hemos terminado???

Moltes gràcies!! Moitas grazas !!
Al público asistente y a los clínicos que nos remiten casos y nos permiten seguir aprendiendo